



# Eczemas en la infancia

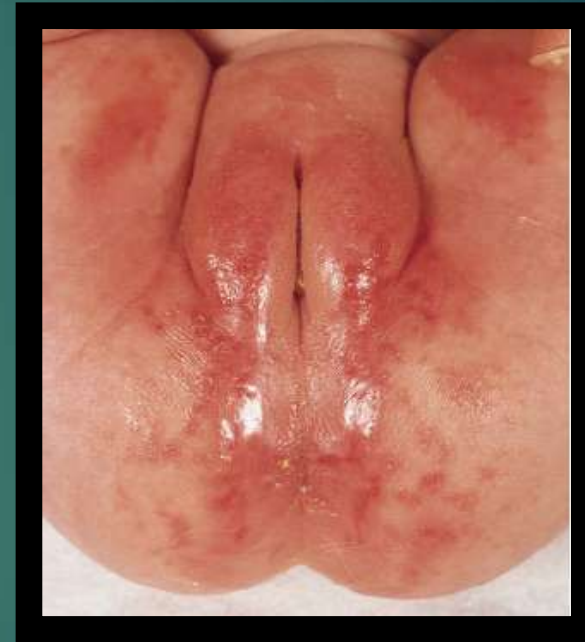DIANA CRISTINA ZULUAGA GIRALDO

DERMATÓLOGA

# Dermatitis del pañal

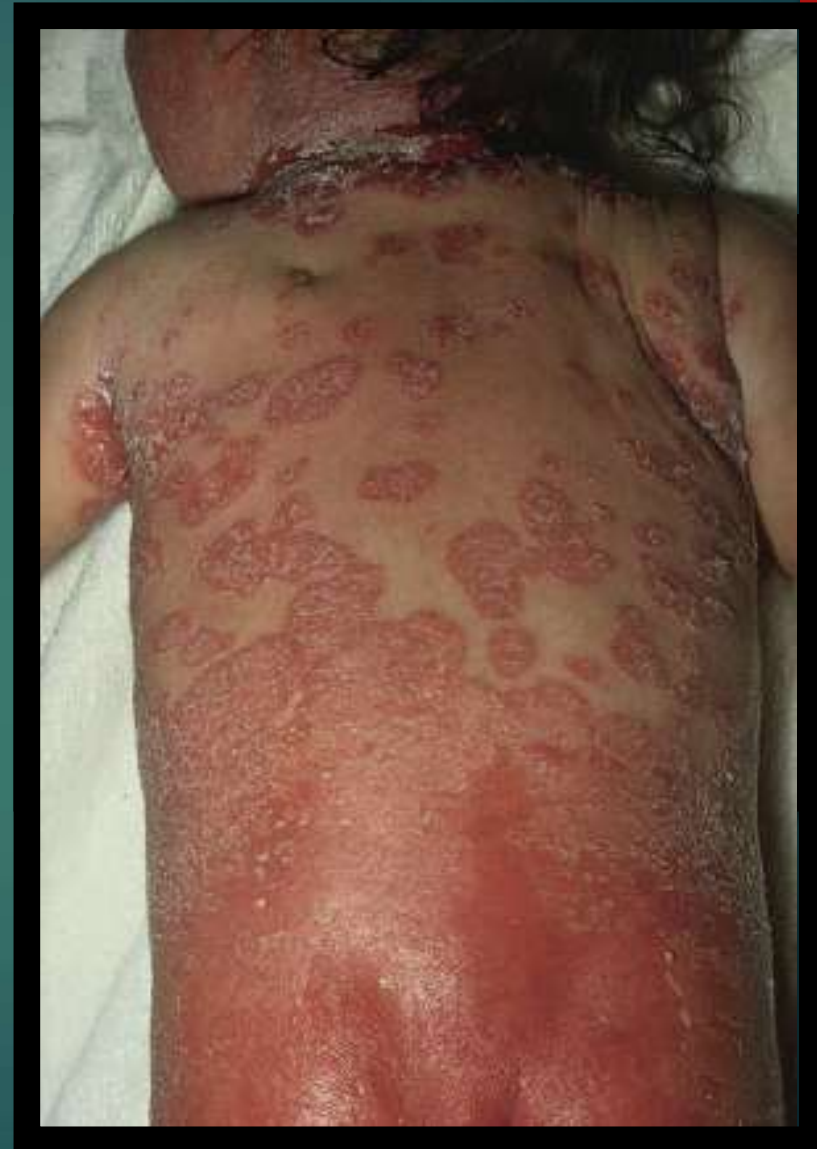# Dermatitis del pañal

- ▶ Dermatitis de contacto tóxica/irritativa
- ▶ Localizada en el área cubierta por el pañal
  - ▶ Heces
  - ▶ Orina
  - ▶ Irritación
  - ▶ Fricción
  - ▶ Proteasas- Lipasas
  - ▶ Infección (*C albicans*, estreptococo)
  - ▶ Rx alérgica- rara



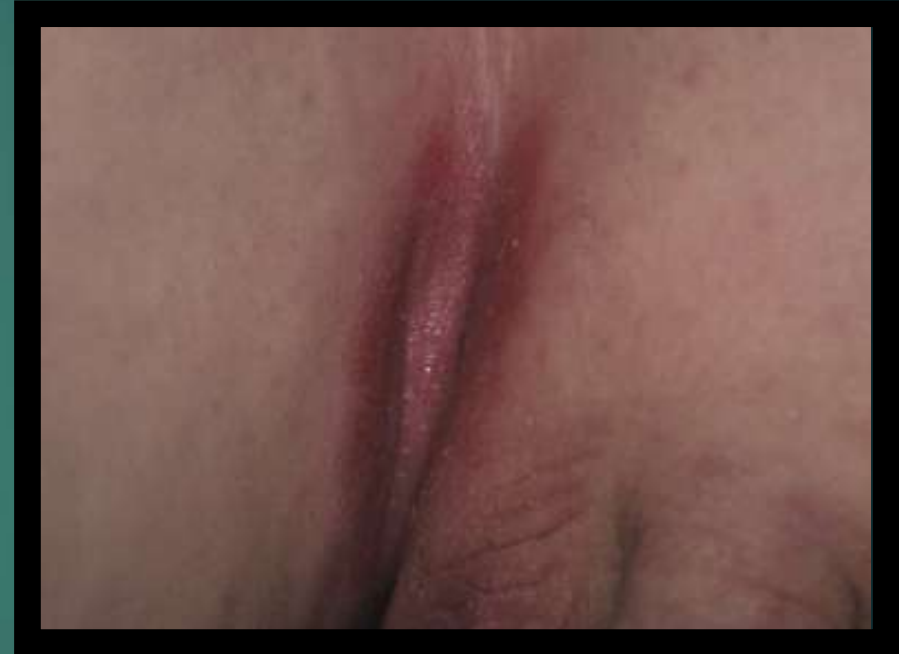# Dermatitis del pañal

- ▶ Candidiasis
  - ▶ Placas descamativas
  - ▶ Bordes bien definidos
  - ▶ Rojo intenso
  - ▶ Pápulas y pústulas satélite



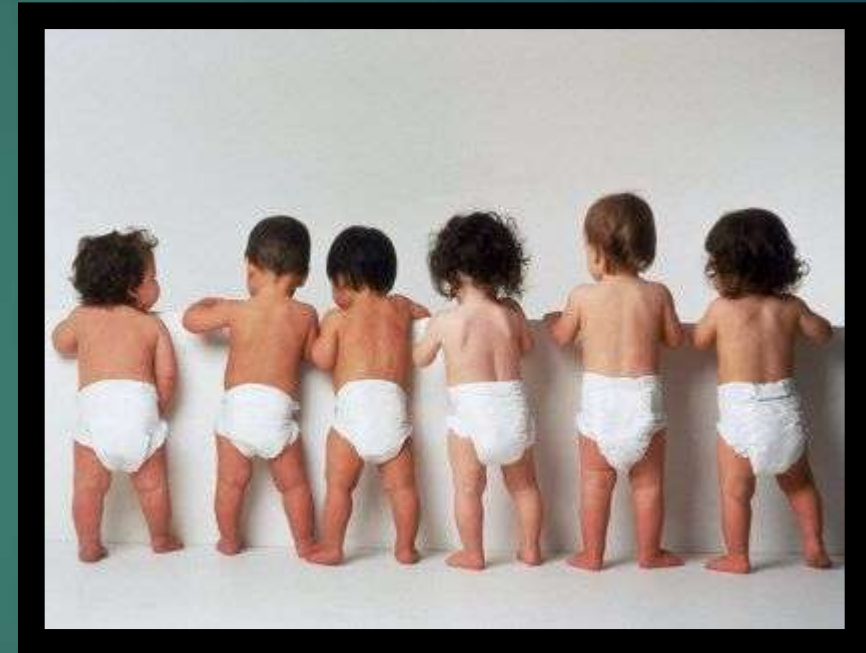# Dermatitis del pañal

- ▶ Estreptococo  $\beta$  hemolítico
  - ▶ Enfermedad perianal
    - ▶ Eritema brillante
    - ▶ Fisuras
  - ▶ Intertrigo
    - ▶ Cuello
    - ▶ Axila
    - ▶ Pliegues inguinales



# Dermatitis del pañal - tratamiento

- ▶ Prevención
  - ▶ Pañales súper absorbentes
  - ▶ Lactancia materna
  - ▶ Cambio frecuente de pañal
  - ▶ Uso de protectores cutáneos



# Dermatitis del pañal - tratamiento

- ▶ Autolimitada
- ▶ Limpieza del área afectada
  - ▶ Agua abundante. No frotar
- ▶ Protectores cutáneos- barrera
  - ▶ Oxido de zinc
  - ▶ Dioxido de titanio
  - ▶ Siliconas
- ▶ Esteroides de baja potencia
- ▶ Tratamiento para Cándida
  - ▶ Oral/tópico



# Dermatitis atópica

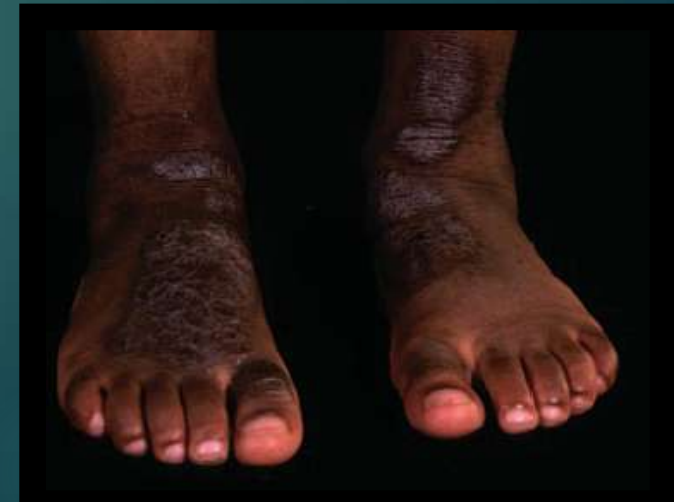
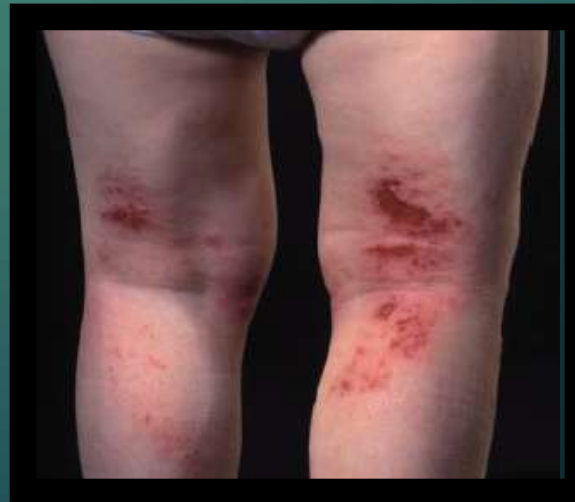
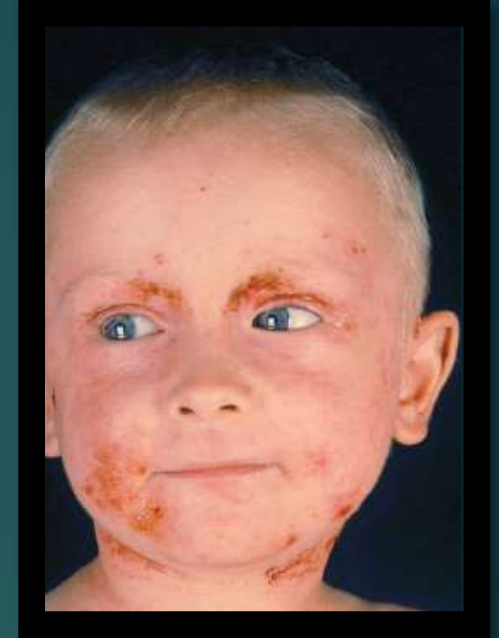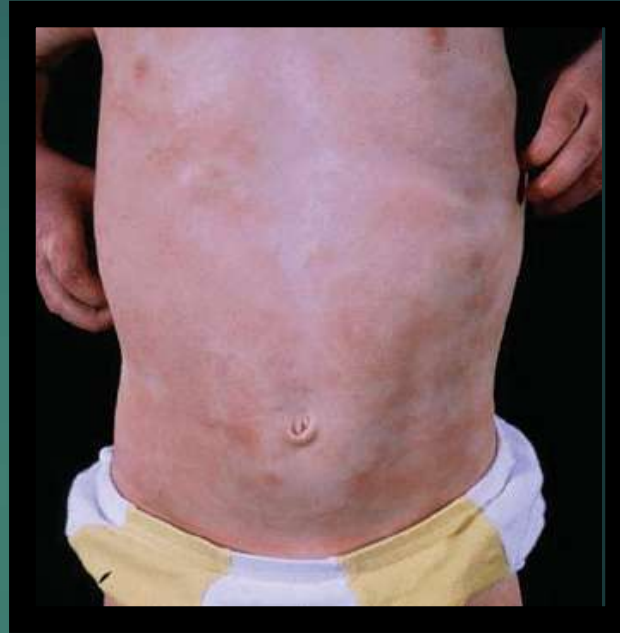# Dermatitis atópica - Dx

- ▶ Criterios diagnósticos (UK)
  - ▶ Brote pruriginoso en los últimos 12 meses
  - + 3 o más de las siguientes:
    - ▶ Afectación de pliegues
    - ▶ Historia personal de atopia o familiar en 1er grado en < 4 años
    - ▶ Piel seca en el último año
    - ▶ Inicio antes de los 2 años
    - ▶ Localización del eccema según la edad

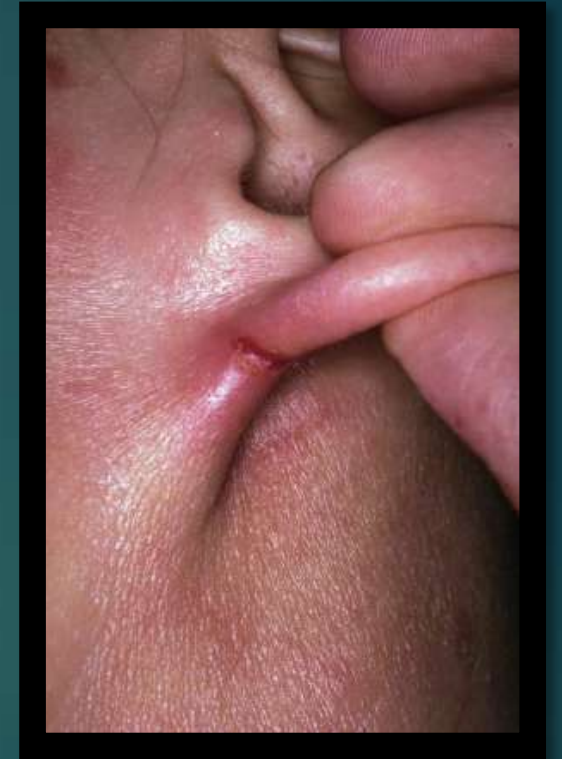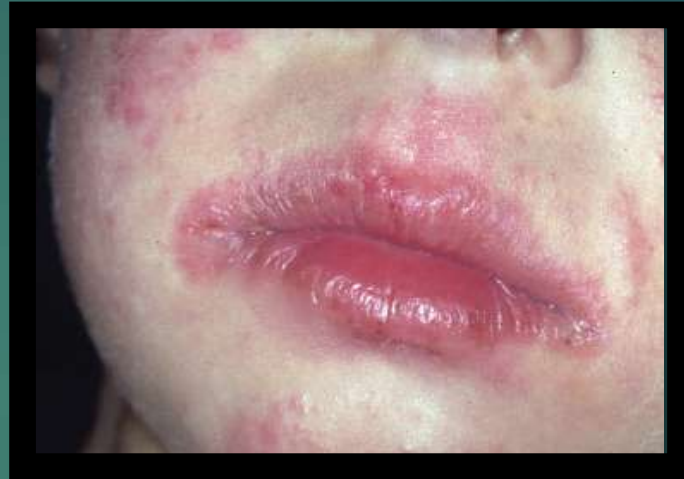# Dermatitis atópica- Clínica

- ▶ Eczema infantil
  - ▶ 3 meses
    - ▶ 1º cara y cuero cabelludo
    - ▶ 2º Extensión simétrica
      - ▶ Tronco
      - ▶ Extremidades – extensoras
  - ▶ 2 a 3 años
    - ▶ Patrón flexural
    - ▶ Liquenificación



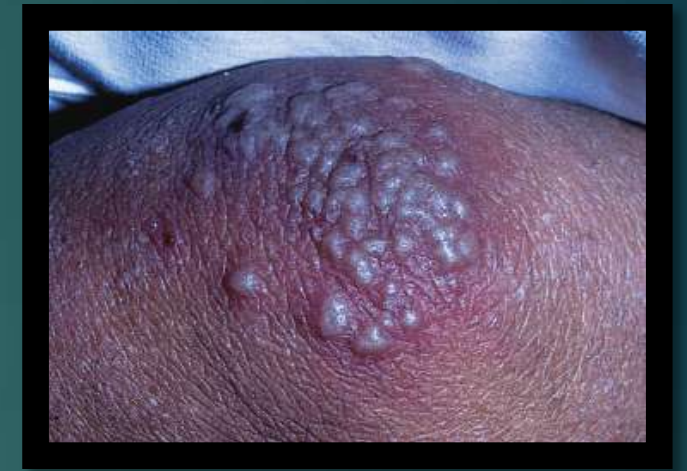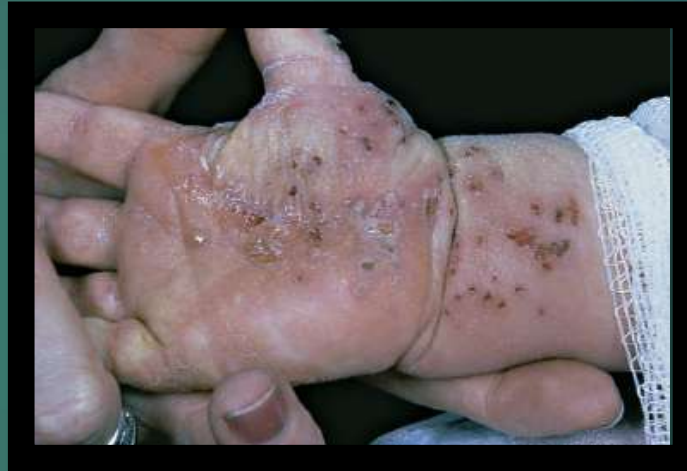# Dermatitis atópica- Clínica

- ▶ Otros hallazgos
  - ▶ Queilitis
  - ▶ Rágades
  - ▶ Eczema del pezón en pubertad
  - ▶ Líneas de Dennie Morgan
  - ▶ Pigmentación periocular
  - ▶ Xerosis
  - ▶ Hiperlinearidad palmar
  - ▶ Pitiriasis alba



# Dermatitis atópica - complicaciones

- ▶ Sobreinfecciones
  - ▶ Impétigo
  - ▶ Eczema herpético
- ▶ Dermatitis exfoliativa
  - ▶ Eritrodermia



# Dermatitis atópica - Prevención

- ▶ Uso de emolientes 1 o 2 veces al día desde la tercera semana de vida

# Dermatitis atópica- Tratamiento

- ▶ Baños cortos con agua fría y sustitutos del jabón
- ▶ Emolientes
- ▶ Ropa de dormir fresca/algodón
- ▶ Tratamiento tópico
  - ▶ Esteroides 1 o 2 veces al día
  - ▶ Tacrolimus 1 vez al día
  - ▶ 2 veces por semana para disminuir recurrencia
- ▶ Terapia sistémica en casos severos
  - ▶ Esteroides, azatioprina, ciclosporina, micofenolato. metotrexate
  - ▶ Fototerapia

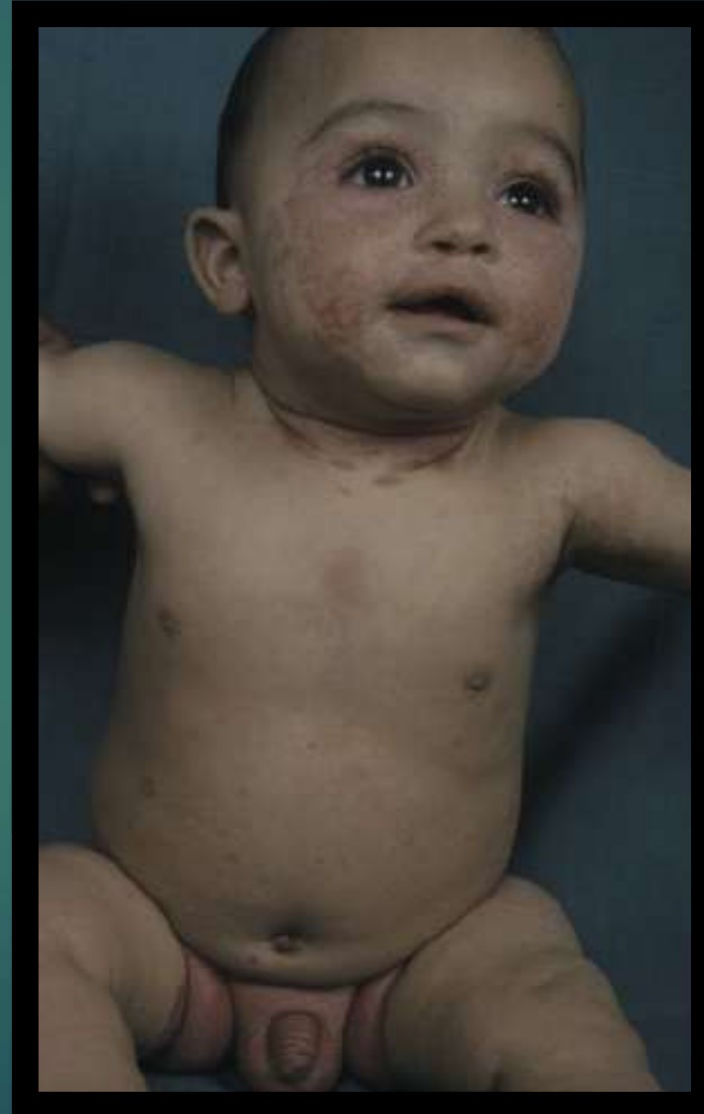



# Dermatitis seborreica infantil

# Dermatitis seborreica infantil

- ▶ Enfermedad eritemato-descamativa
- ▶ Infancia temprana
- ▶ 1º mes de vida hasta 3º-4º mes
- ▶ Escamas amarillentas, gruesas oleosas
  - ▶ Cuero cabelludo
  - ▶ Áreas intertriginosas



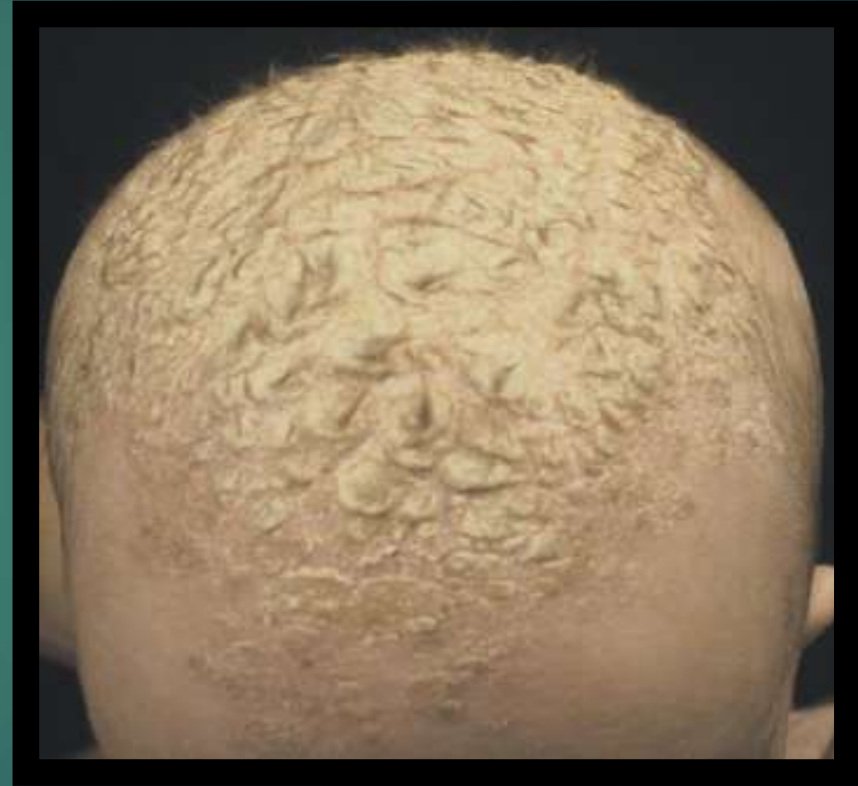


# Dermatitis seborreica infantil

- ▶ Causa desconocida
- ▶ Hormonas maternas?
- ▶ Manifestación inicial de DA vs Psoriasis?

# Dermatitis seborreica infantil

- ▶ Costra láctea:
  - ▶ Aceites antes del baño
- ▶ Inflamación
  - ▶ Esteroides tópicos de baja potencia
  - ▶ Antimicóticos tópicos
  - ▶ Evitar sulfuro de selenio y ácido Salicílico



Gracias por su  
atención

